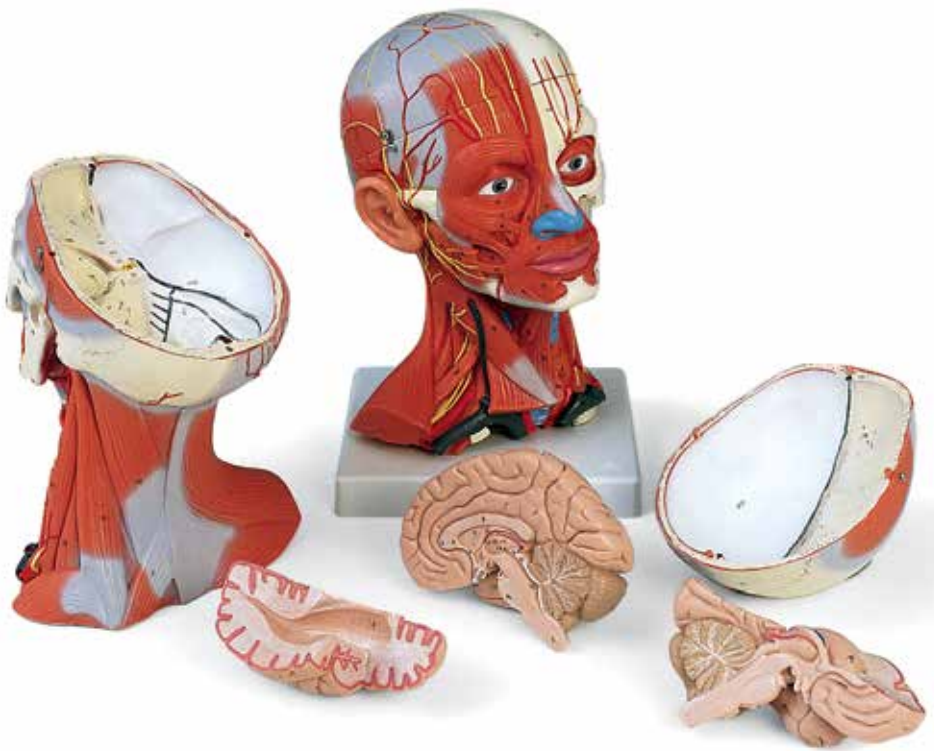



...going one step further



C05

(1000214)

Caput

Encephalon

Nn. craniales

- 1 Nn. Olfactorii (I)
- 2 N. opticus (II)
- 3 N. oculomotorius (III)
- 4 N. trochlearis (IV)
- 5 N. trigeminus (V)
- 6 N. abducens (VI)
- 7 N. facialis (VII)
- 8 N. vestibulocochlearis (VIII)
- 9 N. glossopharyngeus (IX)
- 10 N. vagus (X)
- 11 N. accessorius (XI)
- 12 N. hypoglossus (XII)

13 Cerebrum

- 14 Ventriculus lateralis
- 15 Cornu ant. ventriculi lat.
- 16 Ventriculus lateralis, cornu posterius
- 17 Ventriculus lateralis, cornu inferius
- 18 Foramen interventriculare
- 19 Ventriculus lateralis, plexus choroideus
- 20 Nucleus caudatus
- 21 Nucleus caudatus, caput
- 22 Nucleus caudatus, corpus
- 23 Hippocampus
- 24 Hippocampus, pes
- 25 Fimbria hippocampi
- 26 Lobus frontalis
- 27 Lobus parietalis
- 28 Lobus occipitalis
- 29 Lobus temporalis
- 30 Sulcus lateralis
- 31 Corpus callosum
- 32 Corpus callosum, rostrum
- 33 Corpus callosum, genu
- 34 Corpus callosum, truncus
- 35 Corpus callosum, splenium
- 36 Septum pellucidum
- 37 Columna fornicis
- 38 Commissura anterior
- 39 Glandula (Corpus) pineale
- 40 Thalamus
- 41 Adhaesio interthalamica
- 42 Hypothalamus
- 43 Ventriculus tertius
- 44 Plexus choroideus ventriculi tertii
- 45 Commissura epithalamica
- 46 Corpus mamillare
- 47 Recessus infundibuli
- 48 Chiasma opticum
- 49 **Cerebellum**

- 50 Cerebellum, corpus medullare
- 51 Vermis cerebelli
- 52 Cerebellum, tonsilla
- 53 Flocculus
- 54 **Mesencephalon**
- 55 Aquaeductus mesencephali
- 56 Cerebrum, pedunculus
- 57 Lamina quadrigemina (Lamina tecti)
- 58 **Pons**
- 59 Sulcus basilaris
- 60 Ventriculus quartus
- 61 **Medulla oblongata**
- 62 Medulla oblongata, pyramis
- 63 Oliva
- 64 **Medulla spinalis**
- 65 Canalis centralis
- 66 Medulla spinalis, fissura mediana anterior
- 67 N. cervicalis I
- 68 N. cervicalis II
- 69 Sulcus intermedius posterior
- 70 Fasciculus gracilis (GOLL)
- 71 Sulcus medianus posterior

Cranium internum

- 1 Foveolae granulares
- 2 Sulci arteriae meningee mediae
- 3 Dura mater cranialis
- 4 Sinus sagittalis superior
- 5 Diploe
- 6 **Basis cranii**
- 7 Fossa cranii anterior
- 8 Os ethmoidale, lamina cribrosa
- 9 Crista galli
- 10 Canalis opticus
- 11 Processus clinoides anterior
- 12 Hypophysis (Glandula pituitaria)
- 13 Processus clinoides posterior
- 14 Os sphenoidale, ala minor
- 15 Os sphenoidale, ala major
- 16 Fissura orbitalis superior
- 17 Foramen rotundum
- 18 Foramen ovale
- 19 Foramen lacerum
- 20 Fossa cranii media
- 21 Sulcus nervi petrosi minoris
- 22 Eminentia arcuata
- 23 Os temporale, margo superior partis petrosae
- 24 Porus acusticus internus
- 25 Fissura petro-occipitalis

- 25 Sulcus sinus sigmoidei
 26 Foramen jugulare
 27 Clivus
 28 Canalis hypoglossi
 29 Fossa cranii posterior
 30 Sulcus sinus transversus
 31 Os occipitale, protuberantia interna
 32 Sinus cavernosus
 33 Plexus basilaris
 34 Sinus petrosus superior
 35 Sinus petrosus inferior
 36 Sinus sigmoideus
 37 Sinus occipitalis
 38 Sinus transversus
 39 Confluens sinuum
- Cranium externum**
- 40 Os frontale
 41 Sutura coronalis
 42 Os parietale
 43 Sutura sagittalis
 44 Sutura lambdoidea
 45 Os occipitale
 46 Processus mastoideus
 47 Porus acusticus externus
 48 Arcus zygomaticus
 49 Os zygomaticum
 50 Sutura frontozygomatica
 51 Foramen supraorbitale
 52 Saccus lacrimalis
 53 Os nasale
 54 Cartilago alaris major
 55 Sutura zygomaticomaxillaris
 56 Foramen infraorbitale
 57 Mandibula, processus condylaris
 58 Incisura mandibulae
 59 Mandibula, angulus
 60 Mandibula, corpus
 61 Foramen mentale
 62 Os hyoideum
 63 Oesophagus, pars cervicalis
 64 Medulla spinalis
- Musculi**
- 65 M. epicranii, M. occipitofrontalis, venter frontalis
 66 M. temporalis
 67 M. auricularis anterior
 68 M. epicranii, M. temporoparietalis
 69 M. auricularis superior
 70 M. auricularis posterior
 71 M. epicranii, M. occipitofrontalis, venter occipitalis
 72 M. orbicularis oculi, pars palpebralis
 73 M. orbicularis oculi, pars orbitalis
 74 M. zygomaticus minor
 75 M. levator labii superioris alaeque nasi
 76 M. nasalis
 77 M. orbicularis oris
 78 M. zygomaticus major
 79 M. buccinator
 80 M. masseter
 81 M. risorius
 82 M. depressor anguli oris
 83 M. depressor labii inferioris
 84 M. mentalis
 85 M. hyoglossus
 86 M. geniohyoideus
 87 M. mylohyoideus
 88 M. digastricus, venter anterior
 89 M. digastricus, venter posterior
 90 M. stylohyoideus
 91 M. omohyoideus, venter superior
 92 M. omohyoideus, venter inferior
 93 M. sternohyoideus
 94 M. sternothyroideus
 95 M. thyrohyoideus
 96 M. cricothyroideus
 97 M. sternocleidomastoideus
 98 M. scalenus anterior
 99 M. scalenus medius
 100 M. scalenus posterior
 101 M. levator scapulae
 102 M. splenius capitis
 103 M. rhomboideus minor
 104 M. trapezius, pars descendens
 105 M. trapezius, pars transversa
 106 M. erector spinae
- Vasa**
- 107 A. carotis communis
 108 A. carotis externa
 109 A. thyroidea superior
 110 A. laryngea superior
 111 A. lingualis
 112 A. facialis
 113 A. angularis
 114 A. occipitalis
 115 A. auricularis posterior
 116 A. temporalis superficialis
 117 A. zygomaticoorbitalis
 118 A. maxillaris
 119 A. carotis interna
 120 A. supratorcularis
 121 A. subclavia 3rd portion
 122 Truncus thyrocervicalis
 123 A. thyroidea inferior
 124 A. thoracica interna
 125 A. et V. intercostalis posterior I

Latin

- 126 V. jugularis interna
127 V. jugularis externa
128 V. subclavia
Nervi
129 N. supraorbitalis (V1)
130 N. supratrochlearis (V1)
131 R. zygomaticofacialis n. zygomatici (V2)
132 N. infraorbitalis (V2)
133 N. mentalis (V3)
134 N. auriculotemporalis (V3)
135 Plexus parotideus (VII)
136 N. occipitalis major
137 N. occipitalis minor, Plexus cervicalis
138 N. auricularis magnus, Plexus cervicalis
139 N. transversus colli, Plexus cervicalis
140 N. phrenicus, Plexus cervicalis
141 Nn. cervicales, rami ventrales
142 Plexus brachialis
Glandulae
143 Glandula lacrimalis
144 Glandula parotidea
145 Ductus parotideus
146 Glandula submandibularis
147 Glandula thyroidea
148 Cartilago thyroidea
149 Membrana thyrohyoidea
150 Lig. cricothyroideum
151 Cartilagine tracheales

Head

Encephalon

Cranial nerves

- 1 Olfactory nerves (I)
- 2 Optic nerves (II)
- 3 Oculomotor nerve (III)
- 4 Trochlear nerve (IV)
- 5 Trigeminal nerve (V)
- 6 Abducent nerve (VI)
- 7 Facial nerve (VII)
- 8 Vestibulocochlear nerve (VIII)
- 9 Glossopharyngeal nerve (IX)
- 10 Vagus nerve (X)
- 11 Accessory nerve (XI)
- 12 Hypoglossal nerve (XII)

13 Cerebrum

- 14 Lateral ventricle
- 15 Anterior horn of lateral ventricle
- 16 Posterior horn of lateral ventricle
- 17 Inferior horn of lateral ventricle
- 18 Interventricular foramen
- 19 Choroid plexus of lateral ventricle
- 20 Caudate nucleus
- 21 Head of caudate nucleus
- 22 Body of caudate nucleus
- 23 Hippocampus
- 24 Foot of hippocampus
- 25 Fimbria of hippocampus
- 26 Frontal lobe
- 27 Parietal lobe
- 28 Occipital lobe
- 29 Temporal lobe
- 30 Lateral sulcus
- 31 Corpus callosum
- 32 Rostrum of corpus callosum
- 33 Genu of corpus callosum
- 34 Trunk of corpus callosum
- 35 Splenium of corpus callosum
- 36 Pellucid septum
- 37 Column of fornix
- 38 Anterior commissure
- 39 Pineal body
- 40 Thalamus
- 41 Interthalamic connexus
- 42 Hypothalamus
- 43 Third ventricle
- 44 Choroid plexus of third ventricle
- 45 Posterior commissure
- 46 Mamillary body
- 47 Infundibular recess
- 48 Optic chiasm

49 Cerebellum

- 50 Medullar body of cerebellum
- 51 Vermis of cerebellum
- 52 Cerebellar tonsil
- 53 Floccule

54 Mesencephalon

- 55 Aqueduct of mesencephalon
- 56 Peduncle of cerebellum
- 57 Lamina quadrigemina

58 Pons (bridge of Varolius)

- 59 Basilar sulcus
- 60 Fourth ventricle

61 Medulla oblongata

- 62 Pyramid of medulla oblongata
- 63 Olive (olivary body)

64 Spinal marrow

- 65 Central canal
- 66 Anterior median fissure of spinal marrow
- 67 Cervical nerve I
- 68 Cervical nerve II
- 69 Posterior intermediate sulcus
- 70 Fasciculus gracilis of spinal cord
- 71 Posterior median sulcus

Internal skull

- 1 Granular foveolae
- 2 Grooves for middle meningeal artery
- 3 Dura mater of brain
- 4 Superior sagittal sinus
- 5 Diploe

Cranial base

- 6 Anterior cranial fossa
- 7 Cribrous lamina of ethmoid bone
- 8 Cock's comb
- 9 Optic canal (optic foramen)
- 10 Anterior clinoid process
- 11 Pituitary gland (hypophysis)
- 12 Posterior clinoid process
- 13 Small wing of sphenoid bone
- 14 Great wing of sphenoid bone
- 15 Superior orbital fissure
- 16 Round foramen
- 17 Oval foramen
- 18 Foramen lacerum
- 19 Medial cranial fossa
- 20 Sulcus of lesser petrosal nerve
- 21 Arcuate eminence
- 22 Superior border of petrous part of temporal bone

23	Internal acoustic pore	71	Epicranial muscle, Occipital belly of occipitofrontal muscle
24	Petrooccipital fissure	72	Palpebral part of orbicularis oculi muscle
25	Sulcus of sigmoid sinus	73	Orbital part of orbicularis oculi muscle
26	Jugular foramen	74	Zygomaticus minor muscle
27	Clivus	75	Levator labii superioris alaeque nasi muscle
28	Hypoglossal canal	76	asal muscle
29	Posterior cranial fossa	77	Orbicularis oris muscle
30	Sulcus transverse sinus	78	Zygomaticus major muscle
31	Internal occipital protuberance	79	Buccinator muscle
32	Cavernous sinus	80	Masseter muscle
33	Basilar plexus	81	Risorius muscle
34	Superior petrosal sinus	82	Depressor anguli oris muscle
35	Inferior petrosal sinus	83	Depressor labii inferioris muscle
36	Sigmoid sinus	84	Mental muscle
37	Occipital sinus	85	Hyoglossus muscle
38	Transverse sinus	86	Genohyoideus muscle
39	Confluence of sinuses	87	Mylohyoideus muscle
External skull			
40	Frontal bone	88	Anterior belly of digastric muscle
41	Coronal suture	89	Posterior belly of digastric muscle
42	Parietal bone	90	Stylohyoideus muscle
43	Sagittal suture	91	Superior belly of omohyoid muscle
44	Lambdoid suture	92	Inferior belly of omohyoid muscle
45	Occipital bone	93	Sternohyoideus muscle
46	Mastoid process	94	Sternothyroideus muscle
47	External acoustic pore	95	Thyrohyoideus muscle
48	Zygomatic arch	96	Cricothyroid muscle
49	Zygomatic bone (cheekbone)	97	Sternocleidomastoideus muscle
50	Frontozygomatic suture	98	Scalenus anterior muscle
51	Supraorbital foramen	99	Scalenus medius muscle
52	Lacrimal sac	100	Scalenus posterior muscle
53	Nasal bone	101	Levator scapulae muscle
54	Major alar cartilage	102	Splenius capitis muscle
55	Zygomatocomaxillary suture	103	Rhomboideus minor muscle
56	Infraorbital foramen	104	Trapezius muscle, descending part
57	Condyle of mandible	105	Trapezius muscle, transverse part
58	Mandibular notch	106	Erector spinae muscle
59	Mandibular angle (angle of jaw)	Vessels	
60	Mandibular body	107	Common carotid artery
61	Mental foramen	108	External carotid artery
62	Hyoid bone	109	Superior thyroid artery
63	Cervical part of Esophagus (gullet)	110	Superior laryngeal artery
64	Spinal marrow	111	Lingual artery
Muscles			
65	Epicranial muscle, Frontal belly of occipitofrontalis muscle	112	Facial artery
66	Temporalis muscle	113	Angular artery
67	Auricularis anterior muscle	114	Occipital artery
68	Epicranial muscle, Temporoparietalis muscle	115	Posterior auricular artery
69	Auricularis superior muscle	116	Superficial temporal artery
70	Auricularis posterior muscle	117	Zygomatocoorbital artery
		118	Maxillary artery
		119	Internal carotid artery

C05 Head and Neck Musculature

English

- 120 Supratrochlear artery
- 121 Subclavian artery, 3rd portion
- 122 Thyrocervical trunk
- 123 Inferior thyroid artery
- 124 Internal thoracic artery
- 125 Posterior intercostal artery and vein I
- 126 Internal jugular vein
- 127 External jugular vein
- 128 Subclavian vein

Nerves

- 129 Supraorbital nerve
- 130 Supratrochlear nerve
- 131 Zygomaticofacial branch
of zygomatic nerve
- 132 Infraorbital nerve
- 133 Mental nerve
- 134 Auriculotemporal nerve
- 135 Parotid plexus (VII)
- 136 Greater occipital nerve
- 137 Lesser occipital nerve, Cervical plexus
- 138 Great auricular nerve, Cervical plexus
- 139 Transverse cervical nerve, Cervical plexus
- 140 Phrenic nerve, Cervical plexus
- 141 Ventral branches of cervical nerves
- 142 Brachial plexus

Glands

- 143 Lacrimal gland
- 144 Parotid gland
- 145 Parotid duct (duct of STENON)
- 146 Submandibular gland
- 147 Thyroid gland
- 148 Thyroid cartilage
- 149 Thyroid membrane
- 150 Cricothyroid ligament
- 151 **Tracheal cartilages**

Kopf

Gehirn

Hirnnerven

- 1 Nn. Olfactorii (Riechnerven) (I)
- 2 N. opticus (Sehnerv) (II)
- 3 N. oculomotorius (III)
- 4 N. trochlearis (IV)
- 5 N. trigeminus (V)
- 6 N. abducens (VI)
- 7 N. facialis (Gesichtsnerv) (VII)
- 8 N. vestibulocochlearis (VIII)
- 9 N. glossopharyngeus (IX)
- 10 N. vagus (X)
- 11 N. accessorius (XI)
- 12 N. hypoglossus (XII)

13 Großhirn

- 14 Seitenventrikel
- 15 Seitenventrikel, Vorderhorn
- 16 Seitenventrikel, Hinterhorn
- 17 Seitenventrikel, Unterhorn
- 18 Foramen interventriculare (Monroi)
- 19 Seitenventrikel, Plexus choroideus
- 20 Nucleus caudatus (Schweifkern)
- 21 Nucleus caudatus, Kopf
- 22 Nucleus caudatus, Körper
- 23 Hippokampus
- 24 Hippokampus, Fuß
- 25 Fimbria hippocampi
- 26 Lobus frontalis (Stirnappen)
- 27 Lobus parietalis (Scheitellappen)
- 28 Lobus occipitalis (Hinterhauptslappen)
- 29 Lobus temporalis (Schläfenlappen)
- 30 Sulcus lateralis (Seitliche Furche)
- 31 Corpus callosum (Balken)
- 32 Corpus callosum, Rostrum
- 33 Corpus callosum, Genu
- 34 Corpus callosum, Truncus
- 35 Corpus callosum, Splenium
- 36 Septum pellucidum
- 37 Columna fornicis
- 38 Commissura anterior
- 39 Zirbeldrüse (Epiphyse)
- 40 Thalamus
- 41 Adhaesio interthalamica
- 42 Hypothalamus
- 43 Dritter Ventrikel
- 44 Dritter Ventrikel, Plexus choroideus
- 45 Commissura epithalamica
- 46 Corpus mamillare
- 47 Recessus infundibuli
- 48 Sehnervenkreuzung
- 49 Kleinhirn**

- 50 Markkörper des Kleinhirns
- 51 Kleinhirnwurm
- 52 Kleinhirntonsille
- 53 Flocculus
- 54 Mittelhirn**
- 55 Aquädukt des Mittelhirns
- 56 Pedunculus cerebri (Hirnstiel)
- 57 Vierhügelplatte
- 58 Pons (Brücke)**
- 59 Sulcus basilaris
- 60 Vierter Ventrikel
- 61 Verlängertes Mark**
- 62 Verlängertes Mark, Pyramide
- 63 Olive
- 64 Rückenmark**
- 65 Zentralkanal
- 66 Rückenmark, Fissura mediana anterior
- 67 1. Halsnerv
- 68 2. Halsnerv
- 69 Sulcus intermedius posterior
- 70 Fasciculus gracilis (GOLL)
- 71 Sulcus medianus posterior

Innerer Schädel

- 1 Foveolae granulares
- 2 Sulci arteriae meningee mediae
- 3 Harte Hirnhaut des Schädels
- 4 Sinus sagittalis superior
- 5 Diploë
- Schädelbasis**
- 6 Vordere Schädelgrube
- 7 Siebbein, Lamina cribrosa
- 8 Hahnenkamm
- 9 Canalis opticus
- 10 Processus clinoideus anterior
- 11 Hirnanhangsdrüse
- 12 Processus clinoideus posterior
- 13 Kleiner Keilbeinflügel
- 14 Großer Keilbeinflügel
- 15 Fissura orbitalis superior
- 16 Foramen rotundum
- 17 Foramen ovale
- 18 Foramen lacerum
- 19 Mittlere Schädelgrube
- 20 Sulcus nervi petrosi minoris
- 21 Eminentia arcuata
- 22 Felsenbein, Margo superior
- 23 Innere Gehörgangöffnung
- 24 Fissura petro-occipitalis

- 25 Sulcus sinus sigmoidei
- 26 Foramen jugulare
- 27 Klivus
- 28 Canalis hypoglossi
- 29 Hintere Schädelgrube
- 30 Sulcus sinus transversus
- 31 Hinterhauptbein, Protuberantia interna
- 32 Sinus cavernosus
- 33 Plexus basilaris
- 34 Sinus petrosus superior
- 35 Sinus petrosus inferior
- 36 Sinus sigmoideus
- 37 Sinus occipitalis
- 38 Sinus transversus
- 39 Confluens sinuum

Äußerer Schädel

- 40 Stirnbein
- 41 Kranznaht
- 42 Scheitelbein
- 43 Pfeilnaht
- 44 Lambdanaht
- 45 Hinterhauptbein
- 46 Warzenfortsatz
- 47 Äußere Gehörgangsöffnung
- 48 Jochbogen
- 49 Jochbein (Wangenknochen)
- 50 Sutura frontozygomatica
- 51 Foramen supraorbitale
- 52 Tränensack
- 53 Nasenbein
- 54 Cartilago alaris major
- 55 Sutura zygomaticomaxillaris
- 56 Foramen infraorbitale
- 57 Unterkiefer, Gelenkfortsatz
- 58 Unterkiefer, Inzisur
- 59 Unterkiefer, Winkel
- 60 Körper des Unterkiefers
- 61 Foramen mentale
- 62 Zungenbein
- 63 Speiseröhre, Halsteil
- 64 Rückenmark

Muskeln

- 65 M. epicranii, M. occipitofrontalis, vorderer Bauch
- 66 M. temporalis (Schläfenmuskel)
- 67 M. auricularis ant.
- 68 M. epicranii, M. temporoparietalis
- 69 M. auricularis sup.
- 70 M. auricularis post.
- 71 M. epicranii, M. occipitofrontalis, hinterer Bauch
- 72 M. orbicularis oculi, pars palpebralis

- 73 M. orbicularis oculi, pars orbitalis
- 74 M. zygomaticus minor
- 75 M. levator labii sup. alaeque nasi
- 76 M. nasalis (Nasenmuskel)
- 77 M. orbicularis oris
- 78 M. zygomaticus major
- 79 M. buccinator
- 80 M. masseter (Kaumuskel)
- 81 M. risorius (Lachmuskel)
- 82 M. depressor anguli oris
- 83 M. depressor labii inf.
- 84 M. mentalis
- 85 M. hyoglossus
- 86 M. geniohyoideus
- 87 M. mylohyoideus
- 88 M. digastricus, vorderer Bauch
- 89 M. digastricus, hinterer Bauch
- 90 M. stylohyoideus
- 91 M. omohyoideus, oberer Bauch
- 92 M. omohyoideus, unterer Bauch
- 93 M. sternohyoideus
- 94 M. sternothyroideus
- 95 M. thyrohyoideus
- 96 M. cricothyroideus
- 97 M. sternocleidomastoideus
- 98 M. scalenus ant. (Vorderer Treppenmuskel)
- 99 M. scalenus med. (Mittlerer Treppenmuskel)
- 100 M. scalenus post. (Hinterer Treppenmuskel)
- 101 M. levator scapulae
- 102 M. splenius capitis
- 103 M. rhomboideus minor
- 104 M. trapezius, absteigender Teil
- 105 M. trapezius, querverlaufender Teil
- 106 M. erector spinae

Gefäße

- 107 A. carotis communis (Gemeinsame Kopfschlagader)
- 108 A. carotis ext. (Äußere Kopfschlagader)
- 109 A. thyroidea sup.
- 110 A. laryngea superior (Obere Kehlkopfschlagader)
- 111 A. lingualis (Zungenschlagader)
- 112 A. facialis (Gesichtsschlagader)
- 113 A. angularis (Augenwinkelarterie)
- 114 A. occipitalis
- 115 A. auricularis posterior
- 116 A. temporalis superficialis
- 117 A. zygomaticoorbitalis
- 118 A. maxillaris
- 119 A. carotis int. (Innere Kopfschlagader)
- 120 A. supratrochlearis
- 121 A. subclavia (Schlüsselbeinschlagader)
- 3. Verlaufsstrecke

Deutsch

- 122 Truncus thyrocervicalis
- 123 A. thyroidea inferior
- 124 A. thoracica interna
- 125 A. und V. intercostalis posterior I
- 126 V. jugularis int.
- 127 V. jugularis ext.
- 128 V. subclavia (Schlüsselbeinvene)

Nerven

- 129 N. supraorbitalis
- 130 N. supratrochlearis
- 131 R. zygomaticofacialis n. zygomatici
- 132 N. infraorbitalis
- 133 N. mentalis
- 134 N. auriculotemporalis
- 135 Plexus parotideus
- 136 N. occipitalis major
- 137 N. occipitalis minor, Halsgeflecht
- 138 N. auricularis magnus, Halsgeflecht
- 139 N. transversus colli, Halsgeflecht
- 140 N. phrenicus (Zwerchfellnerv), Halsgeflecht
- 141 Spinalnerven des Halses, vordere Äste
- 142 Armgeflecht

Drüsen

- 143 Tränendrüse
- 144 Ohrspeicheldrüse
- 145 Ausführungsgang der Ohrspeicheldrüse
- 146 Unterkieferdrüse
- 147 Schilddrüse
- 148 Schilddknorpel
- 149 Membrana thyrohyoidea
- 150 Lig. cricothyroideum
- 151 Luftröhrenknorpel**

Cabeza

Encéfalo

Nervios craneales

- 1 Ns. olfatorios (I)
- 2 N. óptico (II)
- 3 N. oculomotor (III)
- 4 N. troclear (IV)
- 5 N. trigémino (V)
- 6 N. abducens (VI)
- 7 N. facial (N. intermediofacial VII)
- 8 N. vestibulococlear (VIII)
- 9 N. glossofaríngeo (XI)
- 10 N. vago (X)
- 11 N. accesorio (XI)
- 12 N. hipogloso (XII)

13 Cerebro

- 14 Ventrículo lateral
- 15 Asta ant. del ventrículo lat.
- 16 Ventrículo lateral, asta occipital
- 17 Ventrículo lateral, asta temporal
- 18 Foramen interventricular
- 19 Ventrículo lateral, plexo coroideo
- 20 Núcleo caudado
- 21 Núcleo caudado, cabeza
- 22 Núcleo caudado, cuerpo
- 23 Hipocampo
- 24 Hipocampo, asta de Ammon
- 25 Cuerpo franjeado
- 26 Lóbulo frontal
- 27 Lóbulo parietal
- 28 Lóbulo occipital
- 29 Lóbulo temporal
- 30 Surco lateral
- 31 Cuerpo caloso
- 32 Cuerpo caloso, pico
- 33 Cuerpo caloso, rodilla
- 34 Cuerpo caloso, tronco
- 35 Cuerpo caloso, esplenio
- 36 Septum pellucidum
- 37 Columna del fórnix
- 38 Comisura anterior
- 39 Cuerpo pineal
- 40 Tálamo
- 41 Comisura intertalámica
- 42 Hipotálamo
- 43 III ventrículo
- 44 Plexo coroideo del tercer ventrículo
- 45 Comisura epitalámica
- 46 Cuerpo de la mama
- 47 Receso infundibular
- 48 Quiasma óptico
- 49 **Cerebelo**

- 50 Cerebelo, cuerpo medular
- 51 Vermis cerebelli
- 52 Cerebelo, amígdala
- 53 Flóculo
- 54 **Mesencéfalo**
- 55 Acueducto mesencefálico de Silvio
- 56 Pedúnculo cerebral
- 57 Lámina cuadrigemina
- 58 **Puente**
- 59 Surco basilar
- 60 IV ventrículo
- 61 **Médula oblonga**
- 62 Bulbo raquídeo, pirámide
- 63 Oliva
- 64 **Médula espinal**
- 65 Conducto central
- 66 Médula espinal, cisura mediana anterior
- 67 N. cervical I
- 68 N. cervical II
- 69 Surco intermedio posterior
- 70 Fascículo gracil (cordón de GOLL)
- 71 Surco mediano posterior

Cráneo interno

- 1 Fosita granular
- 2 Surcos de la arteria menígea
- 3 Duramadre craneal
- 4 Seno sagital superior
- 5 Diploe
- 6 **Base del cráneo**
- 6 Fosa craneal anterior
- 7 H. etmoidal, lámina cribosa
- 8 Crista galli
- 9 Conducto óptico
- 10 Apófisis clinoides anterior
- 11 Hipófisis (glandúla pituitaria)
- 12 Apófisis clinoides posterior
- 13 Hueso esfenoides, ala menor
- 14 Hueso esfenoides, ala mayor
- 15 Físura orbitaria superior
- 16 Orificio redondo
- 17 Orificio oval
- 18 Agujero rasgado anterior
- 19 Fosa craneal media
- 20 Surco del n. petroso menor
- 21 Eminencia arcuata
- 22 H. temporal, borde superior de la porción petrosa
- 23 Orificio auditivo interno
- 24 Físura petrooccipital

- 25 Surco seno sigmoide
- 26 Orificio yugular
- 27 Clivus
- 28 Conducto hipoglosso
- 29 Fosa craneal posterior
- 30 Surco seno transverso
- 31 H. occipital, protuberancia interna
- 32 Seno cavernoso
- 33 Plexo basilar
- 34 Seno petroso superior
- 35 Seno petroso inferior
- 36 Seno sigmoideo
- 37 Seno occipital
- 38 Seno transverso
- 39 Confluencia sinusal

Cráneo externo

- 40 Hueso frontal
 - 41 Sutura coronal
 - 42 Hueso parietal
 - 43 Sutura sagital
 - 44 Sutura lambdoidea
 - 45 Hueso occipital
 - 46 Apófisis mastoides
 - 47 Orificio auditivo externo
 - 48 Arco cigomático
 - 49 Hueso cigomático
 - 50 Sutura frontocigomatica
 - 51 Orificio supraorbitario
 - 52 Saco lacrimal
 - 53 Hueso nasal
 - 54 Cartílago alar mayor
 - 55 Sutura cigomaticomaxilar
 - 56 Orificio infraorbitario
 - 57 Mandíbula, apófisis condilar
 - 58 Escotadura mandibular
 - 59 Mandíbula, ángulo
 - 60 Mandíbula, cuerpo
 - 61 Orificio mentoniano
 - 62 Hueso hioides
 - 63 Esófago, porción cervical
 - 64 Médula espinal
- Músculos**
- 65 M. epicráneo, M. occipitofrontal, vientre frontal
 - 66 M. temporal
 - 67 M. auricular anterior
 - 68 M. epicráneo, M. temporoparietal
 - 69 M. auricular superior
 - 70 M. auricular posterior
 - 71 M. epicráneo, M. occipitofrontal, vientre occipital
 - 72 M. orbicular del ojo, porción palpebral
 - 73 M. orbicular del ojo, porción orbitaria
 - 74 M. cigomático menor

- 75 M. elevador del labio superior y del ala de la nariz
 - 76 M. nasal
 - 77 M. orbicular de la boca
 - 78 M. cigomático mayor
 - 79 M. buccinador
 - 80 M. masetero
 - 81 M. risorio
 - 82 M. depresor del ángulo de la boca
 - 83 M. depresor del labio inferior
 - 84 M. mental
 - 85 M. hioglosso
 - 86 M. geniohioideo
 - 87 M. milohioideo
 - 88 M. digástrico, vientre anterior
 - 89 M. digástrico, vientre posterior
 - 90 M. estiliohioideo
 - 91 M. omohioideo, vientre superior
 - 92 M. omohioideo, vientre inferior
 - 93 M. esternohioideo
 - 94 M. esternotiroideo
 - 95 M. tirohioideo
 - 96 M. cricotiroideo
 - 97 M. estrenocleidomastoideo
 - 98 M. escaleno anterior
 - 99 M. escaleno medio
 - 100 M. escaleno posterior
 - 101 M. elevador de la escápula
 - 102 M. esplenio de la cabeza
 - 103 M. romboideo menor
 - 104 M. trapecio, porción descendente
 - 105 M. trapecio, porción transversal
 - 106 M. erector de la espina dorsal
- Vasos**
- 107 A. carótida común
 - 108 A. carótida externa
 - 109 A. tiroidea superior
 - 110 A. laríngea superior
 - 111 A. lingual
 - 112 A. facial
 - 113 A. angular
 - 114 A. occipital
 - 115 A. auricular posterior
 - 116 A. temporal superficial
 - 117 A. cigomatico-orbitaria
 - 118 A. maxilar
 - 119 A. carótida interna
 - 120 A. supratrocLEAR
 - 121 Arteria subclavia, 3ª porción
 - 122 Tronco tirocervical
 - 123 A. tiroidea inferior
 - 124 A. torácica interna
 - 125 A. y V. intercostal posterior I
 - 126 V. yugular interna

C05 Musculatura de la Cabeza y el Cuello

Español

- 127 V. yugular externa
- 128 V. subclavia
- Nervios**
- 129 N. supraorbitario
- 130 N. supratroclear
- 131 R. cigomaticofacial del n. cigomático
- 132 N. infraorbitario
- 133 N. mental
- 134 N. auriculotemporal
- 135 Plexo parotídeo (VII)
- 136 N. occipital mayor
- 137 N. occipital menor, Plexo cervical
- 138 N. auricular mayor, Plexo cervical
- 139 N. transverso del cuello, Plexo cervical
- 140 N. frénico, Plexo cervical
- 141 Nn. cervicales, ramas anteriores
- 142 Plexo braquial
- Glándulas**
- 143 Glándula lacrimal
- 144 Glándula parótida
- 145 Conducto parotídeo
- 146 Glándula submandibular
- 147 Glándula tiroides
- 148 Cartílago tiroides
- 149 Membrana tirohioidea
- 150 Lig. cricotiroideo
- 151 **Cartílagos traqueales**



Tête

Encéphale

Nerfs crâniens

- 1 Nerfs olfactifs (I)
- 2 Nerf optique (II)
- 3 Nerf oculo-moteur (III)
- 4 Nerf trochléaire (IV)
- 5 Nerf trijumeau (V)
- 6 Nerf abducens (VI)
- 7 Nerf facial (VII)
- 8 Nerf vestibulo-cochléaire (VIII)
- 9 Nerf glosso-pharyngien (IX)
- 10 Nerf vague (X)
- 11 Nerf accessoire (XI)
- 12 Nerf hypoglosse (XII)

13 Cerveau

- 14 Ventricule latéral
- 15 Corne ant. des ventricules lat.
- 16 Ventricule latéral, corne postérieure
- 17 Ventricule latéral, corne inférieure
- 18 Foramen interventriculaire
- 19 Ventricule latéral, plexus choroïdien
- 20 Noyau caudé
- 21 Noyau caudé, tête
- 22 Noyau caudé, corps
- 23 Hippocampe
- 24 Hippocampe
- 25 Frange de l'hippocampe
- 26 Lobe frontal
- 27 Lobe pariétal
- 28 Lobe occipital
- 29 Lobe temporal
- 30 Sillon latéral
- 31 Corps calleux
- 32 Corps calleux, rostre
- 33 Corps calleux, genou
- 34 Corps calleux, tronc
- 35 Corps calleux, bourrelet
- 36 Septum pellucidum
- 37 Colonne du fornix
- 38 Commissure cérébrale antérieure
- 39 Corps pinéal
- 40 Thalamus
- 41 Adhérence interthalamique
- 42 Hypothalamus
- 43 Ventricule 3e
- 44 Plexus choroïdien du troisième ventricule
- 45 Commissure épithalamique
- 46 Corps mamillaire
- 47 Récessus infundibulaire
- 48 Chiasma optique
- 49 Cervelet

- 50 Cervelet, corps médullaire
- 51 Vermis
- 52 Tonsille cérébelleuse
- 53 Flocculus
- 54 **Mésencéphale**
- 55 Aqueduc du mésencéphale
- 56 Pédoncule cérébelleux
- 57 Lame quadrigéminale
- 58 **Pont**
- 59 Sillon basilaire
- 60 Ventricule 4e
- 61 **Bulbe rachidien**
- 62 Bulbe rachidien, pyramide
- 63 Olive
- 64 **Moelle spinale**
- 65 Canal central de la moelle spinale
- 66 Moelle spinale, fissure médiane antérieure
- 67 Nerf cervical I
- 68 Nerf cervical II
- 69 Sillon intermédiaire postérieur
- 70 Faisceau gracile (GOLL)
- 71 Sillon médian postérieur

Crâne interne

- 1 Fossettes granulaires
- 2 Sillons des artères méningées moyennes
- 3 Dure-mère crânienne
- 4 Sinus sagittal supérieur
- 5 Diploë
- Base du crâne**
- 6 Fosse crânienne antérieure
- 7 Os ethmoïde, lame criblée
- 8 Crista galli
- 9 Canal optique
- 10 Processus clinéoïde antérieur
- 11 Hypophyse (glande pituitaire)
- 12 Processus clinéoïde postérieur
- 13 Os sphénoïde, petite aile
- 14 Os sphénoïde, grande aile
- 15 Fissure orbitaire supérieure
- 16 Foramen rond
- 17 Trou oval
- 18 Foramen lacéré
- 19 Fosse crânienne moyenne
- 20 Sillon du nerf petit pétreux
- 21 Eminence arquée
- 22 Os temporal, marge supérieure de la partie pétreuse
- 23 Pore acoustique interne

C05 Musculature de la tête

Français

24	Fissure pétro-occipitale	72	Muscle orbiculaire de l'œil, partie palpébrale
25	Sillon du sinus sigmoïde	73	Muscle orbiculaire de l'œil, partie orbitaire
26	Foramen jugulaire	74	Muscle petit zygomatique
27	Clivus	75	Muscle élévateur de la lèvre supérieure et de l'aile du nez
28	Canal hypoglosse	76	Muscle nasal
29	Fosse crânienne postérieure	77	Muscle orbiculaire de la bouche
30	Sillon sinus transverse	78	Muscle grand zygomatique
31	Os occipital, protubérance interne	79	Muscle buccinateur
32	Sinus caverneux	80	Muscle masséter
33	Plexus basilaire	81	Muscle risorius
34	Sinus pétreux supérieur	82	Muscle abaisseur de l'angle de la bouche
35	Sinus pétreux inférieur	83	Muscle abaisseur de la lèvre inférieure
36	Sinus sigmoïde	84	Muscle mentonnier
37	Sinus occipital	85	Muscle hyo-glosse
38	Sinus transverse	86	Muscle génio-hyoïdien
39	Confluent des sinus	87	Muscle mylo-hyoïdien

Crâne externe

40	Os frontal	88	Muscle digastrique, ventre antérieur
41	Suture coronale	89	Muscle digastrique, ventre postérieur
42	Os pariétal	90	Muscle stylo-hyoïdien
43	Suture sagittale	91	Muscle omo-hyoïdien, ventre supérieur
44	Suture lambdoïde	92	Muscle omo-hyoïdien, ventre inférieur
45	Os occipital	93	Muscle sterno-hyoïdien
46	Processus mastoïde	94	Muscle sterno-thyroïdien
47	Pore acoustique externe	95	Muscle thyro-hyoïdien
48	Arcade zygomatique	96	Muscle crico-thyroïdien
49	Os zygomatique	97	Muscle sterno-cléïdo-mastoïdien
50	Suture zygomatoco-frontale	98	Muscle scalène antérieur
51	Foramen supra-orbitaire	99	Muscle scalène moyen
52	Sac lacrymal	100	Muscle scalène postérieur
53	Os nasal	101	Muscle élévateur de la scapula
54	Grand cartilage alaire	102	Muscle splénius de la tête
55	Suture zygomatoco-maxillaire	103	Muscle petit rhomboïde
56	Foramen infra-orbitaire	104	Muscle trapèze, partie descendante
57	Mandibule, processus condyloïde	105	Muscle trapèze, partie transversale
58	Incisure mandibulaire	106	Muscle érecteur du rachis
59	Mandibule, angle		Vaisseau
60	Mandibule, corps	107	Artère carotide commune
61	Foramen mentonnier	108	Artère carotide externe
62	Os hyoïde	109	Artère thyroïdienne supérieure
63	Œsophage, partie cervicale	110	Artère laryngée supérieure
64	Moelle spinale	111	Artère linguale
	Muscles	112	Artère faciale
65	Muscle épicroânien, Muscle occipito-frontal, ventre frontal	113	Artère angulaire
66	Muscle temporal	114	Artère occipitale
67	Muscle auriculaire antérieur	115	Artère auriculaire postérieure
68	Muscle épicroânien, Muscle temporo-pariétal	116	Artère temporale superficielle
69	Muscle auriculaire supérieur	117	Artère zygomatoco-orbitaire
70	Muscle auriculaire postérieur	118	Artère maxillaire
71	Muscle épicroânien,	119	Artère carotide interne
	Muscle occipito-frontal, ventre occipital	120	Artère supra-trochléaire
		121	Artère sous-clavière, 3ème segment

- 122 Tronc thyro-cervical
123 Artère thyroïdienne inférieure
124 Artère thoracique interne
125 Artère et veine intercostale postérieure I
126 Veine jugulaire interne
127 Veine jugulaire externe
128 Veine subclavière
Nerfs
129 Nerf supra-orbitaire
130 Nerf supra-trochléaire
131 R. zygomatiko-facial du n. zygomatique
132 Nerf infra-orbitaire
133 Nerf mentonnier
134 Nerf auriculo-temporal
135 Plexo parótido
136 Grand nerf occipital
137 Petit nerf occipital, Plexus cervical
138 Grand nerf auriculaire, Plexus cervical
139 Nerf transverse du cou, Plexus cervical
140 Nerf phrénique, Plexus cervical
141 Nerfs cervicaux, rameaux ventraux
142 Plexus brachial
Glandes
143 Glande lacrymale
144 Glande parotide
145 Conduit parotidien (STENON)
146 Glande submandibulaire
147 Glande thyroïde
148 Cartilage thyroïde
149 Membrane thyro-hyoïdienne
150 Ligament crico-thyroïdien
151 **Cartilages trachéaux**

Cabeça

Encéfalo

- Nervos cranianos**
- 1 Nervo olfatório (I)
- 2 Nervo óptico (2o. nervo craniano)
- 3 Nervo oculomotor (3o. nervo craniano)
- 4 Nervo troclear (4o. nervo craniano)
- 5 Nervo trigêmeo (quinto nervo facial)
- 6 Nervo abducente (6o. nervo craniano)
- 7 Nervo facial (7o. nervo craniano)
- 8 Nervo vestibulococlear (8o. nervo craniano)
- 9 Nervo glossofaríngeo (9o. nervo craniano)
- 10 Nervo vago (10o. nervo craniano)
- 11 Nervo acessório (nervo acessório espinal)
- 12 Nervo hipoglosso (12o. nervo craniano)
- 13 Cérebro**
- 14 Ventrículo lateral
- 15 Corno anterior, ventrículo lateral
- 16 Corno posterior do ventrículo lateral
- 17 Corno inferior do ventrículo lateral
- 18 Forame interventricular
- 19 Plexo coróide do ventrículo lateral
- 20 Núcleo caudado
- 21 Cabeça do núcleo caudado
- 22 Corpo do núcleo caudado
- 23 Hipocampo
- 24 Pé do hipocampo
- 25 Fímbria do hipocampo
- 26 Lobo frontal
- 27 Lobo parietal
- 28 Lobo occipital
- 29 Lobo temporal
- 30 Sulco lateral
- 31 Corpo caloso
- 32 Rostro do corpo caloso
- 33 Joelho do corpo caloso
- 34 Tronco do corpo caloso
- 35 Esplênio do corpo caloso
- 36 Septo pelúcido (septo transparente)
- 37 Coluna do fórnice
- 38 Comissura anterior
- 39 Corpo da glândula pineal
- 40 Tálamo
- 41 Aderência intertalâmica
- 42 Hipotálamo
- 43 Terceiro ventrículo (ventrículo do diencefalo)
- 44 Plexo coróide do terceiro ventrículo
- 45 Comissura epitalâmica
- 46 Corpo mamilar
- 47 Recesso infundibular
- 48 Quiasma óptico

- 49 Cerebelo**
- 50 Corpo medular do cerebelo
- 51 Verme do cerebelo
- 52 Amígdala do cerebelo
- 53 Flóculo
- 54 Mesencéfalo**
- 55 Aqueduto do mesencéfalo
- 56 Pedúnculo cerebral
- 57 Lâmina quadrigêmea
- 58 Ponte de Varólio**
- 59 Sulco basilar
- 60 Quarto ventrículo (ventrículo do rombencéfalo)
- 61 Medula oblonga**
- 62 Pirâmide da medula oblonga
- 63 Oliva (corpo olivar)
- 64 Medula espinal**
- 65 Canal central
- 66 Fissura mediana anterior da medula espinal
- 67 Nervo cervical I
- 68 Nervo cervical II
- 69 Sulco intermédio posterior
- 70 Fascículo grácil (trato de Goll)
- 71 Sulco mediano posterior

Crânio interno

- 1 Fovéolas granulares
- 2 Sulcos da artéria meníngea média
- 3 Dura-máter do cérebro
- 4 Seio sagital superior
- 5 Díploe
- Base do crânio**
- 6 Fossa craniana anterior
- 7 Lâmina cribrosa do osso etmóide
- 8 Crista de galo
- 9 Canal óptico (forame óptico)
- 10 Processo clinóide anterior
- 11 Hipófise (glândula pituitária)
- 12 Processo clinóide posterior
- 13 Asa menor do osso esfenóide
- 14 Osso esfenóide, asa maior
- 15 Fissura orbitária superior
- 16 Forame redondo
- 17 Forame oval
- 18 Forame lácreo
- 19 Fossa craniana média
- 20 Sulco do nervo petroso menor
- 21 Eminência arqueada
- 22 Borda superior da parte petrosa do osso temporal

23	Poros acústico interno	71	Músculo epicraniano, Ventre occipital do músculo occipitofrontal
24	Fissura petrooccipital	72	Porção palpebral do esfíncter ocular
25	Sulco do seio sigmóide	73	Porção orbital do esfíncter ocular
26	Forame jugular	74	Músculo zigomático menor
27	Clivo	75	Músculo elevador do lábio superior e da asa do nariz
28	Canal hipoglosso	76	Músculo nasal
29	Fossa craniana posterior	77	Músculo orbicular da boca
30	Sulco seio transverso	78	Músculo zigomático maior
31	Protuberância occipital interna	79	Músculo buscinador (músculo da bochecha)
32	Seio cavernoso	80	Músculo masseter
33	Plexo basilar	81	Músculo risório (músculo de Albinus)
34	Seio petroso superior	82	Músculo depressor do angulo da boca
35	Seio petroso inferior	83	Músculo depressor do lábio inferior
36	Seio sigmóide	84	Músculo mentoniano
37	Seio occipital	85	Músculo hioglosso
38	Seio transverso	86	Músculo geniioídeo
39	Confluência sinusal	87	Músculo miloiídeo
Crânio externo			
40	Ossos frontais	88	Ventre anterior do músculo digástrico
41	Sutura coronal	89	Ventre posterior do músculo digástrico
42	Ossos parietais	90	Músculo estiloiídeo
43	Sutura sagital (sutura interparietal)	91	Ventre superior do músculo omoiídeo
44	Sutura lambdóide	92	Ventre inferior do músculo omoiídeo
45	Ossos occipitais	93	Músculo esternoiídeo
46	Processo mastóide	94	Músculo esternotireóide
47	Forame acústico externo	95	Músculo tireoiídeo
48	Arco zigomático	96	Músculo cricotireóide
49	Ossos zigomáticos	97	Músculo esternocleidomastóide (músculo esterno-mastóide)
50	Sutura frontozigomática	98	Músculo escaleno anterior
51	Forame supra-orbitário	99	Músculo escaleno médio
52	Saco lacrimal (dacriocisto)	100	Músculo escaleno posterior
53	Ossos nasais	101	Músculo elevador da escápula
54	Cartilagem alar maior	102	Músculo esplênio da cabeça
55	Sutura zigomaticomaxilar	103	Músculo rombóide menor
56	Forame infra-orbitário	104	Porção descendente do músculo trapézio
57	Processo condilar (condilomandibular)	105	Porção transversa do músculo trapézio
58	Chanfradura mandibular	106	Músculo eretor da espinha (músculo sacrospinalis)
59	Ângulo da mandíbula		Vasos
60	Corpo da mandíbula	107	Artéria carótida comum
61	Forame mentoniano	108	Artéria carótida externa
62	Ossos hióides	109	Artéria tireóide superior
63	Porção cervical do Esôfago	110	Artéria laríngea superior
64	Medula espinhal	111	Artéria lingual
Músculos			
65	Músculo epicraniano, Músculo occipitofrontal, ventre frontal	112	Artéria facial (artéria maxilar externa)
66	Músculo temporal	113	Artéria angular
67	Músculo auricular anterior	114	Artéria occipital
68	Músculo epicraniano, Músculo temporoparietal	115	Artéria auricular posterior
69	Músculo auricular superior	116	Ramo frontal da artéria temporal superficial
70	Músculo auricular posterior		

C05 Musculatura do pescoço e da cabeça

Português

- 117 Artéria esternocleidomastóidea
- 118 Artéria maxilar
- 119 Artéria carótida interna
- 120 Artéria sural (artéria da panturrilha)
- 121 Artéria subclávia, 3o ramo
- 122 Tronco tireocervical
- 123 Artéria tireóidea inferior
- 124 Artéria torácica lateral
- 125 Artéria e veia intercostal posterior I
- 126 Veia jugular interna
- 127 Veia jugular externa
- 128 Veia subclávia


Nervus

- 129 Nervo supra-orbitário
- 130 Nervo supratroclear
- 131 Ramo zigomaticofacial do nervo zigomático
- 132 Nervo infra-orbitário
- 133 Nervo mentoniano
- 134 Nervo auriculotemporal
- 135 Plexo parotídeo (VII)
- 136 Grande e nervo occipital
- 137 Nervo occipital menor, Plexo cervical
- 138 Grande nervo auricular, Plexo cervical
- 139 Nervo cervical transverso, Plexo cervical
- 140 Nervo frênico, Plexo cervical
- 141 Nervos cervicais, ramos ventrais
- 142 Plexo braquial

Glândulas

- 143 Glândula lacrimal
- 144 Glândula parótida
- 145 Ducto parotídeo (ducto de Steno)
- 146 Glândula submandibular
- 147 Glândula tireóidea
- 148 Cartilagem tireóidea
- 149 Membrana tireoióide
- 150 Ligamento cricotireóideo

151 Anel traqueal



Capo

Encefalo

Nervi craniali

- 1 Nervi olfattori (I)
- 2 N. ottico (II)
- 3 N. oculomotore (III)
- 4 N. trocleare (IV)
- 5 N. trigemino (V)
- 6 N. abducente (VI)
- 7 N. facciale (VII)
- 8 N. vestibolococleare (VIII)
- 9 N. glossofaringeo (IX)
- 10 N. vago (X)
- 11 N. accessorio (XI)
- 12 N. ipoglosso (XII)
- 13 Cervello**
- 14 Ventricolo laterale
- 15 Corno anteriore del ventricolo laterale
- 16 Ventricolo laterale, corno posteriore
- 17 Ventricolo laterale, corno inferiore
- 18 Forame interventricolare
- 19 Ventricolo laterale, plesso coroideo
- 20 Nucleo caudato
- 21 Nucleo caudato, capo
- 22 Nucleo caudato, corpo
- 23 Ippocampo
- 24 Corno d'Ammon dell'ippocampo
- 25 Benderella dell'ippocampo
- 26 Lobo frontale
- 27 Lobo parietale
- 28 Lobo occipitale
- 29 Lobo temporale
- 30 Solco laterale
- 31 Corpo calloso
- 32 Corpo calloso, rostro
- 33 Corpo calloso, ginocchio
- 34 Corpo calloso, tronco
- 35 Corpo calloso, splenio
- 36 Setto pellucido
- 37 Colonna del fornice
- 38 Commessura anteriore
- 39 Corpo pineale
- 40 Talamo
- 41 Adesione intertalamica
- 42 Ipotalamo
- 43 Ventricolo terzo
- 44 Plesso corioideo del terzo ventricolo
- 45 Commessura epitalamica
- 46 Corpo mamellare
- 47 Recesso dell'infundibolo
- 48 Chiasma ottico

49 Cerevelletto

- 50 Cerevelletto, corpo midollare
- 51 Verme
- 52 Cerevelletto, tonsilla
- 53 Flocculo
- 54 Mesencefalo**
- 55 Acquedotto di Silvio
- 56 Cervello, peduncolo
- 57 Lamina quadrigemina

58 Ponte

- 59 Solco basilare
- 60 Ventricolo quarto

61 Midollo allungato

- 62 Midollo allungato, piramide
- 63 Oliva
- 64 Midollo spinale**
- 65 Canale centrale
- 66 Midollo spinale, fessura mediana anteriore
- 67 Nerf cervical I
- 68 N. cervicale II
- 69 Solco intermedio posteriore
- 70 Fascicolo gracile di Goll
- 71 Solco mediano posteriore

Cranio interno

- 1 Fossetta granulata del Pacchioni
- 2 Solchi dell'arteria meningea media
- 3 Dura madre cranica
- 4 Seno sagittale superiore
- 5 Diploe

Base del cranio

- 6 Fossa anteriore del cranio
- 7 Osso etmoide, lamina cribriforme
- 8 Cresta di gallo
- 9 Canale ottico
- 10 Processo clinoidico anteriore
- 11 Ipofisi (ghiandola pituitaria)
- 12 Processo clinoidico posteriore
- 13 Osso sfenoide, ala piccola
- 14 Osso sfenoide, ala grande
- 15 Fessura orbitale superiore
- 16 Foro rotondo
- 17 Foro ovale
- 18 Foro lacero
- 19 Fossa media del cranio
- 20 Solco dei nervi petrosi piccoli
- 21 Eminenza arcuata

22	Osso temporale, bordo superiore della parte pietrosa	70	M. auricolare posteriore
23	Poros acustico interno	71	M. epicranico, M. occipitofrontale, ventre occipitale
24	Scissura petro-occipitale	72	M. orbicolare dell'occhio, porzione palpebrale
25	Solco del seno sigmoideo	73	M. orbicolare dell'occhio, porzione orbitale
26	Foro giugulare	74	M. zigomatico piccolo
27	Dorso della sella turcica	75	M. elevatore del labbro superiore e dell'ala del naso
28	Canale dell'ipoglossa	76	M. nasale
29	Fossa posteriore del cranio	77	M. orbicolare della bocca
30	Solco seno trasverso	78	M. zigomatico grande
31	Osso occipitale, protuberanza interna	79	M. buccinatore
32	Seno cavernoso	80	M. massetere
33	Plesso basilare	81	M. risorio
34	Seno petroso inferiore	82	M. depressore degli angoli del naso
35	Seno petroso inferiore	83	M. depressore del labbro inferiore
36	Seno sigmoideo	84	M. mentale
37	Seno occipitale	85	M. ioglossa
38	Seno trasverso	86	M. genioioideo
39	Confluens sinuum	87	M. miloioideo
Cranio esterno		88	M. digastrico, ventre anteriore
40	Osso frontale	89	M. digastrico, ventre posteriore
41	Sutura coronaria	90	M. stiloioideo
42	Osso parietale	91	M. omoioideo, ventre superiore
43	Sutura sagittale	92	M. omoioideo, ventre inferiore
44	Sutura lamboidea	93	M. sternoioideo
45	Osso occipitale	94	M. sternotiroideo
46	Mastoide	95	M. tireoioideo
47	Poros acustico esterno	96	M. cricotiroideo
48	Arco zigomatico	97	M. sternocleidomastoideo
49	Osso zigomatico	98	M. scaleno anteriore
50	Sutura frontozigomatica	99	M. scaleno medio
51	Foro sopraorbitale	100	M. scaleno posteriore
52	Sacco lacrimale	101	M. elevatore della scapola
53	Osso nasale	102	M. splenio del capo
54	Cartilagine alare grande	103	M. romboide piccolo
55	Sutura zigomatico-mascellare	104	M. trapezio, parte discendente
56	Foro infraorbitale	105	M. trapezio, parte trasversa
57	Mandibola, processo condiloideo	106	M. erettore della spina
58	Incisa sigmoidea della mandibola	Vasos	
59	Mandibola, angolo	107	A. carotide comune
60	Mandibola, corpo	108	A. carotide esterna
61	Foro mentale	109	A. tiroidea superiore
62	Osso ioide	110	A. laringea superiore
63	Esofago, porzione cervicale	111	A. linguale
64	Midollo spinale	112	A. facciale
Muscolos		113	A. angolare
65	M. epicranico, M. occipitofrontale, ventre frontale	114	A. occipitale
66	M. temporale	115	A. auricolare posteriore
67	M. auricolare anteriore	116	A. temporale superficiale
68	M. epicranico, M. temporoparietale	117	A. zigomaticoorbitale
69	M. auricolare superiore	118	A. mascellare
		119	A. carotide interna

- 120 A. sopratrocleare
- 121 A. succlavia, 3. ramo
- 122 Tronco tireocervicale
- 123 A. tiroidea inferiore
- 124 A. toracica interna
- 125 A. e V. intercostale posteriore I
- 126 V. giugulare interna
- 127 V. giugulare esterna
- 128 V. succlavia
- Nervos**
- 129 N. sopraorbitale
- 130 N. sopratrocleare
- 131 R. zigomatico-facciale del n. zigomatico
- 132 N. infraorbitale
- 133 N. mentale
- 134 N. auricolotemporale
- 135 Plexus parotidien (VII)
- 136 N. occipitale grande
- 137 N. occipitale piccolo, Plesso cervicale
- 138 N. auricolare grande, Plesso cervicale
- 139 N. trasverso del collo, Plesso cervicale
- 140 N. frenico, Plesso cervicale
- 141 Nn. cervicali, rami ventrali
- 142 Plesso brachiale
- Ghiandole**
- 143 Ghiandola lacrimale
- 144 Ghiandola parotide
- 145 Condotto dello Stenone
- 146 Ghiandola sottomandibolare
- 147 Ghiandola tiroidea
- 148 Cartilagine tiroidea
- 149 Membrana tiroioidea
- 150 Membrana cricotiroidea
- 151 **Cartilagine tracheale**



頭・頸部の筋

日本語

頭部

脳

脳神経

- 1 嗅神経 (I)
- 2 視神経 (II)
- 3 動神経 (III)
- 4 滑車神経 (IV)
- 5 三叉神経 (V)
- 6 外転神経 (VI)
- 7 顔面神経 (VII)
- 8 内耳神経 (VIII)
- 9 舌咽神経 (IX)
- 10 迷走神経 (X)
- 11 副神経 (XI)
- 12 舌下神経 (XII)

13 大脳

- 14 側脳室
- 15 側脳室, 前角
- 16 側脳室, 後角
- 17 側脳室, 下角
- 18 室間孔
- 19 側脳室, 脈絡叢
- 20 尾状核
- 21 尾状核, 尾状核頭
- 22 尾状核, 尾状核体
- 23 海馬
- 24 海馬足
- 25 海馬采
- 26 前頭葉
- 27 頭頂葉
- 28 後頭葉
- 29 側頭葉
- 30 外側溝
- 31 脳梁
- 32 脳梁吻
- 33 脳梁膝
- 34 脳梁幹
- 35 脳梁膨大
- 36 透明中隔
- 37 脳弓柱
- 38 前交連
- 39 松果体
- 40 視床
- 41 視床間橋
- 42 視床下部
- 43 第三脳室
- 44 第三脳室脈絡叢
- 45 後交連
- 46 乳頭体
- 47 漏斗陥凹

- 48 視 (神経) 交叉

49 小脳

- 50 小脳, 髓体
- 51 小脳虫部
- 52 小脳扁桃
- 53 片葉

54 中脳

- 55 中脳水道
- 56 大脳脚
- 57 蓋板

58 橋

- 59 脳底溝
- 60 第四脳室

61 延髄

- 62 錐体
- 63 オリーブ

64 脊髓

- 65 中心管
- 66 (前) 正中裂
- 67 第1頸神経
- 68 第2頸神経
- 69 後中間溝
- 70 薄束 (ゴル束)
- 71 後正中溝

頭蓋内面

- 1 クモ膜顆粒下窩
- 2 中硬膜動脈溝
- 3 脳硬膜
- 4 上矢状静脈洞
- 5 板間層

頭蓋底

- 6 前頭蓋窩
- 7 篩骨, 篩板
- 8 鷄冠
- 9 視神経管
- 10 前床突起
- 11 下垂体
- 12 後床突起
- 13 蝶形骨, 小翼
- 14 蝶形骨, 大翼
- 15 上眼窩裂
- 16 正円孔
- 17 卵円孔
- 18 破裂孔
- 19 中頭蓋窩
- 20 小錐体神経溝
- 21 弓状隆起
- 22 側頭骨, (錐体) 上縁
- 23 内耳孔
- 24 錐体後頭裂

頭・頸部の筋

日本語

- 25 S状洞溝
- 26 頸動脈孔
- 27 斜台
- 28 舌下神経管
- 29 後頭蓋窩
- 30 横洞溝
- 31 内後頭隆起
- 32 海綿静脈洞
- 33 脳底静脈叢
- 34 上錐体静脈洞
- 35 下垂体静脈洞
- 36 S状静脈洞
- 37 後頭静脈洞
- 38 横静脈洞
- 39 静脈洞交會
- 頭蓋外面**
- 40 前頭骨
- 41 冠状縫合
- 42 頭頂骨
- 43 矢状縫合
- 44 ラムダ(状)縫合
- 45 後頭骨
- 46 乳様突起
- 47 外耳孔
- 48 頬骨弓
- 49 頬骨
- 50 前頭頬骨縫合
- 51 眼窩上孔
- 52 涙囊
- 53 鼻骨
- 54 大鼻翼軟骨
- 55 頬骨上顎縫合
- 56 眼窩下孔
- 57 下顎骨, 関節突起
- 58 下顎切痕
- 59 下顎骨, 下顎角
- 60 下顎骨, 下顎骨体
- 61 オトガイ孔
- 62 舌骨
- 63 食道, 頸椎部
- 64 脊髄
- 筋**
- 65 頭蓋表筋, 後頭前頭筋, 前頭筋
- 66 側頭筋
- 67 前耳介筋
- 68 頭蓋表筋, 側頭頭頂筋
- 69 上耳介筋
- 70 後耳介筋
- 71 頭蓋表筋, 後頭前頭筋, 後頭筋
- 72 眼輪筋, 眼瞼部

- 73 眼輪筋, 眼窩部
- 74 小頬骨筋
- 75 上唇鼻翼挙筋(眼角筋)
- 76 鼻筋
- 77 口輪筋
- 78 大頬骨筋
- 79 頬筋
- 80 咬筋
- 81 笑筋
- 82 口角下制筋
- 83 下唇下制筋
- 84 オトガイ筋
- 85 舌骨舌筋
- 86 オトガイ舌骨筋
- 87 顎舌骨筋
- 88 顎二腹筋, 前腹
- 89 顎二腹筋, 後腹
- 90 茎突舌筋
- 91 肩甲舌骨筋, 上腹
- 92 肩甲舌骨筋, 下腹
- 93 胸骨舌骨筋
- 94 胸骨甲状筋[®]
- 95 甲状舌骨筋
- 96 輪状甲状筋
- 97 胸鎖乳突筋
- 98 前斜角筋
- 99 中斜角筋
- 100 後斜角筋
- 101 肩甲挙筋
- 102 頭板状筋
- 103 小菱形筋
- 104 僧帽筋, 下行部
- 105 僧帽筋, 横部
- 106 脊柱起立筋
- 血管**
- 107 総頸動脈
- 108 外頸動脈
- 109 上甲状腺動脈
- 110 上喉頭動脈
- 111 舌動脈
- 112 顔面動脈
- 113 眼角動脈
- 114 後頭動脈
- 115 後耳介動脈
- 116 浅側頭動脈
- 117 頬骨眼窩動脈
- 118 顎動脈
- 119 内頸動脈
- 120 滑車上動脈
- 121 鎖骨下動脈
- 122 甲状頸動脈

頭・頸部の筋

日本語

- 123 下甲状腺動脈
- 124 内胸動脈
- 125 第1肋間動脈・静脈
- 126 内頸静脈
- 127 外頸静脈
- 128 鎖骨下静脈
- 神経**
- 129 眼窩上神経 (V1)
- 130 滑車上神経 (V1)
- 131 頬骨神経, 頬骨顔面枝 (V2)
- 132 眼窩下神経 (V2)
- 133 オトガイ神経 (V3)
- 134 耳介側頭神経 (V3)
- 135 耳下腺神経叢 (VII)
- 136 大後頭神経
- 137 頸神経叢, 小後頭神経
- 138 頸神経叢, 大耳介神経
- 139 頸神経叢, 頸横神経
- 140 頸神経叢, 横隔神経
- 141 頸神経, 前枝
- 142 腕神経叢
- 腺**
- 143 涙腺
- 144 耳下腺
- 145 耳下腺管 (ステノン管)
- 146 顎下腺
- 147 甲状腺
- 148 甲状軟骨
- 149 甲状舌骨膜
- 150 輪状甲状靭帯
- 151 気管軟骨**



C05 Мускулатура голова и шеи, 5 частей

Голова

Головной мозг

Черепные нервы

- 1 Обонятельные нервы (I пара)
- 2 Зрительные нервы (II пара)
- 3 Глазодвигательный нерв (III пара)
- 4 Блоковый нерв (IV пара)
- 5 Тройничный нерв (V пара)
- 6 Отводящий нерв (VI пара)
- 7 Лицевой нерв (VII пара)
- 8 Преддверно-улитковый нерв (VIII пара)
- 9 Языкоглоточный нерв (IX пара)
- 10 Блуждающий нерв (X пара)
- 11 Добавочный нерв (XI пара)
- 12 Подъязычный нерв (XII пара)

Большой мозг

- 14 Боковой желудочек
- 15 Передний рог бокового желудочка
- 16 Задний рог бокового желудочка
- 17 Нижний рог бокового желудочка
- 18 Межжелудочковое отверстие
- 19 Хороидное сплетение бокового желудочка
- 20 Хвостатое ядро
- 21 Головка хвостатого ядра
- 22 Тело хвостатого ядра
- 23 Гиппокамп
- 24 Ножка гиппокампа
- 25 Бахромка гиппокампа
- 26 Лобная доля
- 27 Теменная доля
- 28 Затылочная доля
- 29 Височная доля
- 30 Латеральная борозда
- 31 Мозолистое тело
- 32 Клюв мозолистого тела
- 33 Колено мозолистого тела
- 34 Ствол мозолистого тела
- 35 Валик мозолистого тела
- 36 Прозрачная перегородка
- 37 Столб свода
- 38 Передняя спайка
- 39 Шишковидное тело
- 40 Таламус
- 41 Межталамическое сращение
- 42 Гипоталамус
- 43 Третий желудочек
- 44 Хороидное сплетение третьего желудочка
- 45 Задняя спайка
- 46 Сосцевидное тело
- 47 Углубление воронок
- 48 Зрительный перекрест

- 49 **Мозжечок**
- 50 Мозговое тело мозжечка
- 51 Червь мозжечка
- 52 Миндалины мозжечка
- 53 Клочок
- 54 **Средний мозг**
- 55 Водопровод среднего мозга
- 56 Ножка мозжечка
- 57 Четверохолмие
- 58 **Мост (Варолиев мост)**
- 59 Базиллярная борозда
- 60 Четвертый желудочек
- 61 **Продолговатый мозг**
- 62 Пирамида продолговатого мозга
- 63 Олива
- 64 **Спинальный мозг**
- 65 Центральные канал
- 66 Передняя срединная щель спинного мозга
- 67 Шейный нерв
- 68 II шейный нерв
- 69 Задняя промежуточная борозда
- 70 Тонкий пучок спинного мозга (пучок Голля)
- 71 Задняя срединная борозда

Внутренняя поверхность черепа

- 1 Ямочки грануляций
- 2 Борозда средней менингеальной артерии
- 3 Твердая мозговая оболочка
- 4 Верхний сагитальный синус
- 5 Диплоэ
- 6 **Основание черепа**
- 6 Передняя черепная ямка
- 7 Решетчатая пластинка
- 8 Петушинный гребень
- 9 Канал зрительного нерва (зрительное отверстие)
- 10 Передний клиновидный отросток
- 11 Питuitarная железа (гипофиз)
- 12 Задний клиновидный отросток
- 13 Малое крыло клиновидной кости
- 14 Большое крыло клиновидной кости
- 15 Верхняя глазничная щель
- 16 Круглое отверстие
- 17 Овальное отверстие
- 18 Рваное отверстие
- 19 Средняя черепная ямка
- 20 Борозда малого каменистого нерва

C05 Мускулатура голова и шеи, 5 частей

Русский

- | | | | |
|------------------------------------|--|---------------|---|
| 21 | Дугообразное возвышение | 67 | Передняя ушная мышца |
| 22 | Верхний край каменистой части височной кости | 68 | Надчерепная мышца, височно-теменная мышца |
| 23 | Внутреннее слуховое отверстие | 69 | Верхняя ушная мышца |
| 24 | Каменисто-затылочная щель | 70 | Задняя ушная мышца |
| 25 | Борозда сигмовидного синуса | 71 | Надчерепная мышца, затылочное брюшко лобно-затылочной мышцы |
| 26 | Яремное отверстие | 72 | Вековая часть круговой мышцы глаза |
| 27 | Скат черепа | 73 | Орбитальная часть круговой мышцы глаза |
| 28 | Канал подъязычного нерва | 74 | Малая скуловая мышца |
| 29 | Задняя черепная ямка | 75 | Мышца, поднимающая верхнюю губу и крыло носа |
| 30 | Борозда поперечного синуса | 76 | Носовая мышца |
| 31 | Внутренний затылочный выступ | 77 | Круговая мышца рта |
| 32 | Пещеристый синус | 78 | Большая скуловая мышца |
| 33 | Базиллярное сплетение | 79 | Щечная мышца |
| 34 | Верхний каменистый синус | 80 | Жевательная мышца |
| 35 | Нижний каменистый синус | 81 | Мышца смеха |
| 36 | Сигмовидный синус | 82 | Мышца, опускающая угол рта |
| 37 | Затылочный синус | 83 | Мышца, опускающая нижнюю губу |
| 38 | Поперечный синус | 84 | Подбородочная мышца |
| 39 | Слияние синусов | 85 | Подъязычно-язычная мышца |
| Наружная поверхность черепа | | | |
| 40 | Лобная кость | 86 | Подбородочно-подъязычная мышца |
| 41 | Венечный шов | 87 | Челюстно-подъязычная мышца |
| 42 | Теменная кость | 88 | Переднее брюшко двубрюшной мышцы |
| 43 | Сагитальный шов | 89 | Заднее брюшко двубрюшной мышцы |
| 44 | Лямбдовидный шов | 90 | Шилоподъязычная мышца |
| 45 | Затылочная кость | 91 | Верхнее брюшко лопаточно-подъязычной мышцы |
| 46 | Сосцевидный отросток | 92 | Нижнее брюшко лопаточно-подъязычной мышцы |
| 47 | Наружное слуховое отверстие | 93 | Грудино-подъязычная мышца |
| 48 | Скуловая дуга | 94 | Грудино-щитовидная мышца |
| 49 | Скуловая кость (скула) | 95 | Щитоподъязычная мышца |
| 50 | Лобно-скуловой шов | 96 | Перстневидно-щитовидная мышца |
| 51 | Надглазничное отверстие | 97 | Грудино-ключично-сосцевидная мышца |
| 52 | Слезный мешок | 98 | Передняя лестничная мышца |
| 53 | Носовая кость | 99 | Средняя лестничная мышца |
| 54 | Большой хрящ крыла носа | 100 | Задняя лестничная мышца |
| 55 | Скуловверхнечелюстной шов | 101 | Мышца, поднимающая лопатку |
| 56 | Подглазничное отверстие | 102 | Ременная мышца головы |
| 57 | Мыщелковый отросток нижней челюсти | 103 | Малая ромбовидная мышца |
| 58 | Нижнечелюстная вырезка | 104 | Нисходящая часть трапецевидной мышцы |
| 59 | Угол нижней челюсти (нижнечелюстной угол) | 105 | Поперечная часть трапецевидной мышцы |
| 60 | Тело нижней челюсти | 106 | Мышца, выпрямляющая позвоночник |
| 61 | Подбородочное отверстие | Сосуды | |
| 62 | Подъязычная кость | 107 | Общая сонная артерия |
| 63 | Шейная часть пищевода | 108 | Наружная сонная артерия |
| 64 | Спинной мозг | 109 | Верхняя щитовидная артерия |
| Мышцы | | | |
| 65 | Надчерепная мышца, лобное брюшко лобнозатылочной мышцы | 110 | Верхняя гортанная артерия |
| 66 | Височная мышца | 111 | Язычная артерия |

C05 Мускулатура голова и шея, 5 частей

- 112 Лицевая артерия
- 113 Угловая артерия
- 114 Затылочная артерия
- 115 Задняя ушная артерия
- 116 Поверхностная височная артерия
- 117 Скулоглазничная артерия
- 118 Верхнечелюстная артерия
- 119 Внутренняя сонная артерия
- 120 Надблоковая артерия
- 121 Подключичная артерия (3-й отдел)
- 122 Щитовидный ствол
- 123 Нижняя щитовидная артерия
- 124 Внутренняя грудная артерия
- 125 I-я задняя межреберная артерия
- 126 Внутренняя яремная вена
- 127 Наружная яремная вена
- 128 Подключичная вена
- Нервы**
- 129 Надглазничный нерв
- 130 Надблоковый нерв
- 131 Скулолицевая ветвь скулового нерва
- 132 Подглазничный нерв
- 133 Подбородочный нерв
- 134 Ушно-височный нерв
- 135 Околоушное сплетение (VII)
- 136 Большой затылочный нерв
- 137 Малый затылочный нерв, шейное сплетение
- 138 Большой ушной нерв, шейное сплетение
- 139 Поперечный нерв шеи, шейное сплетение
- 140 Диафрагмальный нерв, шейное сплетение
- 141 Передние ветви шейных нервов
- 142 Плечевое сплетение
- Железы**
- 143 Слезная железа
- 144 Околоушная железа
- 145 Проток околоушной железы
(Стенонов проток)
- 146 Поднижнечелюстная железа
- 147 Щитовидная железа
- 148 Щитовидный хрящ
- 149 Щитоподъязычная мембрана
- 150 Перстнещитовидная связка
- 151 Хрящи трахеи

- | | | | |
|----|--------------|----|-------------|
| 1 | 嗅神经 (I) | 54 | 中脑 |
| 2 | 视神经 (II) | 55 | 中脑水管 |
| 3 | 动眼神经 (III) | 56 | 大脑脚 |
| 4 | 滑车神经 (IV) | 57 | 四叠板 |
| 5 | 三叉神经 (V) | 58 | 脑桥 |
| 6 | 外展神经 (VI) | 59 | 基底沟 |
| 7 | 面神经 (VII) | 60 | 第四脑室 |
| 8 | 前庭蜗神经 (VIII) | 61 | 延髓 |
| 9 | 舌咽神经 (IX) | 62 | 延髓椎体 |
| 10 | 迷走神经 (X) | 63 | 橄榄 |
| 11 | 副神经 (XI) | 64 | 脊髓 |
| 12 | 舌下神经 (XII) | 65 | 中央管 |
| 13 | 大脑 | 66 | 脊髓前正中裂 |
| 14 | 侧脑室 | 67 | 颈神经 I |
| 15 | 侧脑室前角 | 68 | 颈神经 II |
| 16 | 侧脑室后角 | 69 | 后中间沟 |
| 17 | 侧脑室下角 | 70 | 脊髓薄束 |
| 18 | 室间孔 | 71 | 后正中沟 |
| 19 | 侧脑室脉络丛 | | 颅内 |
| 20 | 尾状核 | 1 | 颗粒小凹 |
| 21 | 尾状核头部 | 2 | 脑膜中动脉沟 |
| 22 | 尾状核体 | 3 | 硬脑脊膜 |
| 23 | 海马状突起 | 4 | 上矢状窦 |
| 24 | 海马足 | 5 | 板障骨 |
| 25 | 海马伞 | | 颅底 |
| 26 | 额叶 | 6 | 颅前窝 |
| 27 | 顶叶 | 7 | 筛骨棘区 |
| 28 | 枕骨脑叶 | 8 | 鸡冠 |
| 29 | 颞叶 | 9 | 视神经管 (视神经孔) |
| 30 | 外侧沟 | 10 | 前床突 |
| 31 | 胼胝体 | 11 | 脑下垂体 |
| 32 | 胼胝体嘴 | 12 | 后床突 |
| 33 | 胼胝体膝 | 13 | 蝶骨小翼 |
| 34 | 胼胝体干 | 14 | 蝶骨大翼 |
| 35 | 胼胝体压 | 15 | 眶上裂 |
| 36 | 透明隔 | 16 | 圆孔 |
| 37 | 穹隆柱 | 17 | 卵圆孔 |
| 38 | 前连合 | 18 | 破裂孔 |
| 39 | 松果体 | 19 | 颅中窝 |
| 40 | 丘脑 | 20 | 岩小神经沟 |
| 41 | 丘脑间接合质 | 21 | 弓状隆起 |
| 42 | 视丘下部 | 22 | 颞骨上边缘 |
| 43 | 第三脑室 | 23 | 内耳门 |
| 44 | 第三脑室脉络丛 | 24 | 岩枕裂 |
| 45 | 后连合 | 25 | 乙状窦沟 |
| 46 | 乳头体 | 26 | 颈静脉孔 |
| 47 | 漏斗隐窝 | 27 | 斜坡 |
| 48 | 视交叉 | 28 | 舌下神经管 |
| 49 | 小脑 | 29 | 后颅窝骨 |
| 50 | 小脑髓质体 | 30 | 侧颅底后部 |
| 51 | 小脑蚓部 | 31 | 枕内隆凸 |
| 52 | 小脑扁桃体 | 32 | 海绵窦 |
| 53 | 絮状物 | 33 | 基底静脉丛 |

34	岩上窦	85	舌骨舌肌
35	岩下窦	86	颞舌骨肌
36	乙状窦	87	下颌舌骨舌肌
37	枕窦	88	二腹肌前腹
38	横窦	89	二腹肌后腹
39	窦汇	90	茎突舌骨肌
	颞外	91	肩胛舌肌上腹
40	额骨	92	肩胛舌肌下腹
41	冠状线	93	胸骨舌骨肌
42	顶骨	94	胸骨甲状肌
43	矢状缝	95	甲状舌骨肌
44	人字缝	96	环甲软骨肌
45	枕骨	97	胸锁乳突肌
46	乳突	98	前斜角肌
47	外耳门	99	中斜角肌
48	颧弓	100	后斜角肌
49	颧骨	101	提肩胛肌
50	额颞缝	102	头夹肌
51	眶上孔	103	小菱形肌
52	泪囊	104	斜方肌, 下部
53	鼻骨	105	斜方肌, 横部
54	鼻翼大软骨	106	竖脊肌
55	颧颌缝		血管
56	眶下孔	107	颈总动脉 [®]
57	下颌髁	108	颈外动脉
58	下颌切迹	109	甲状腺上动脉
59	下颌角	110	喉上动脉
60	下颌骨体	111	舌动脉
61	颞孔	112	面动脉
62	舌骨	113	角回动脉
63	食道颈部	114	枕动脉
64	脊髓	115	耳后动脉
	肌肉	116	颞浅动脉
65	颞顶肌, 枕额肌额腹	117	颞眶动脉
66	颞肌	118	上颌动脉
67	耳前肌	119	颈内动脉
68	颞顶肌, 颞顶肌	120	滑车上动脉
69	耳上肌	121	锁骨下动脉, 第三部分
70	耳下肌	122	甲状颈干
71	颞顶肌, 枕额肌枕腹	123	甲状腺下动脉
72	眼轮匝肌睑部	124	胸廓内动脉
73	眼轮匝肌眶部	125	肋间后动脉I
74	颞小肌	126	颈内静脉
75	提上唇鼻翼肌	127	颈外静脉
76	鼻肌	128	锁骨下静脉
77	口轮匝肌		神经
78	颞大肌	129	眶上神经
79	颊肌	130	滑车上神经
80	咬肌	131	颞神经颞面支
81	笑肌	132	眶下神经
82	降口角肌	133	颞神经
83	降下唇肌	134	耳颞神经
84	颞肌	135	耳下网状组织(VII)

- 136 枕大神经
- 137 枕小神经, 颈丛
- 138 耳大神经, 颈丛
- 139 颈横神经, 颈丛
- 140 膈神经, 颈丛
- 141 颈神经腹支
- 142 臂丛
腺体
- 143 泪腺
- 144 腮腺
- 145 腮腺导管
- 146 颌下腺
- 147 甲状腺
- 148 甲状软骨
- 149 甲状腺膜
- 150 环甲韧带
- 151 气管软骨



3B Scientific

A worldwide group of companies



3B Scientific GmbH

Rudorffweg 8 • 21031 Hamburg • Germany

Tel.: + 49-40-73966-0 • Fax: + 49-40-73966-100

www.3bscientific.com • 3b@3bscientific.com

© Copyright 2011 / 2015 for instruction manual and design of product:
3B Scientific GmbH, Germany